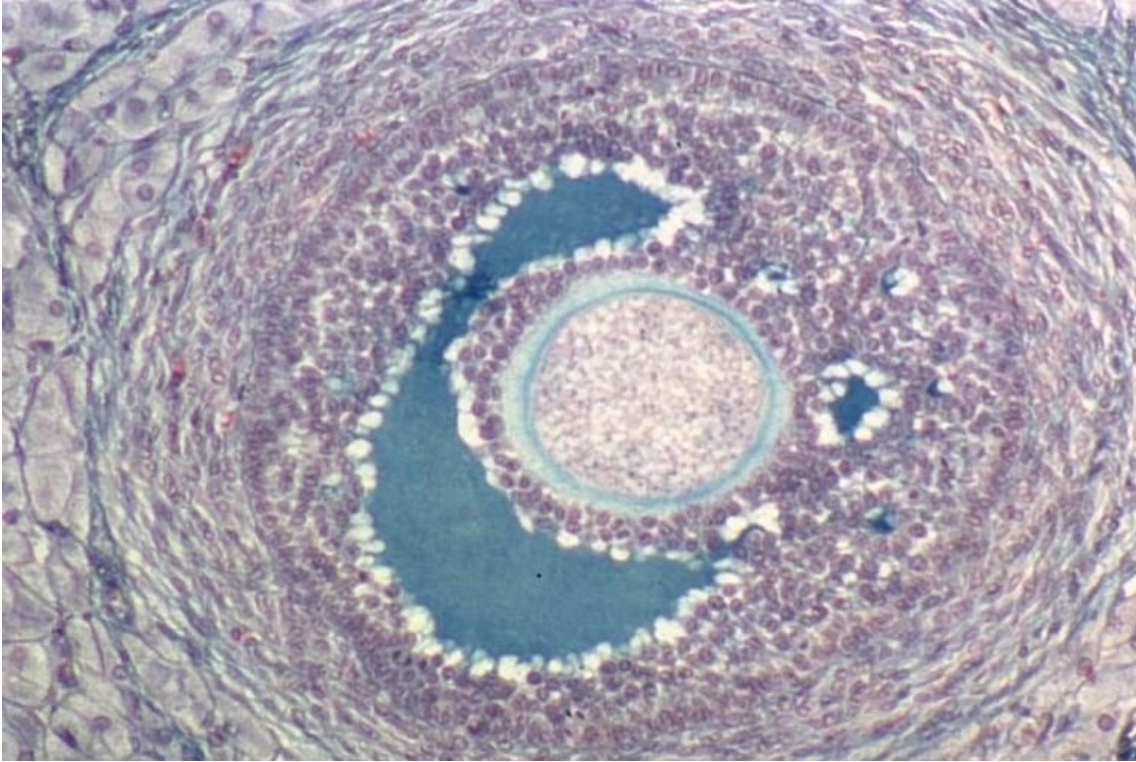


Follicule ovarien

© Inserm



Pendant la phase folliculaire du cycle menstruel, un seul follicule, dit dominant, poursuit sa maturation sous l'action des gonadostimulines hypophysaires. L'ovocyte continue de grossir tandis que les cellules compagnes se multiplient formant plusieurs couches de cellules folliculaires et de cellules thécales. Une cavité, l'antrum, qui apparaît entre les cellules folliculaires se remplit de liquide et augmente progressivement de taille. On atteint alors le stade de follicule cavitaire comme celui visible sur la photographie prise dans un ovaire de lapine au microscope optique.

Outre leur rôle dans l'accumulation de réserves par l'ovocyte, les follicules ont également une fonction endocrine. Ils sécrètent ainsi les hormones femelles qui préparent le tractus génital à recevoir un embryon en cas de fécondation.

© 2000-2022, rue des écoles