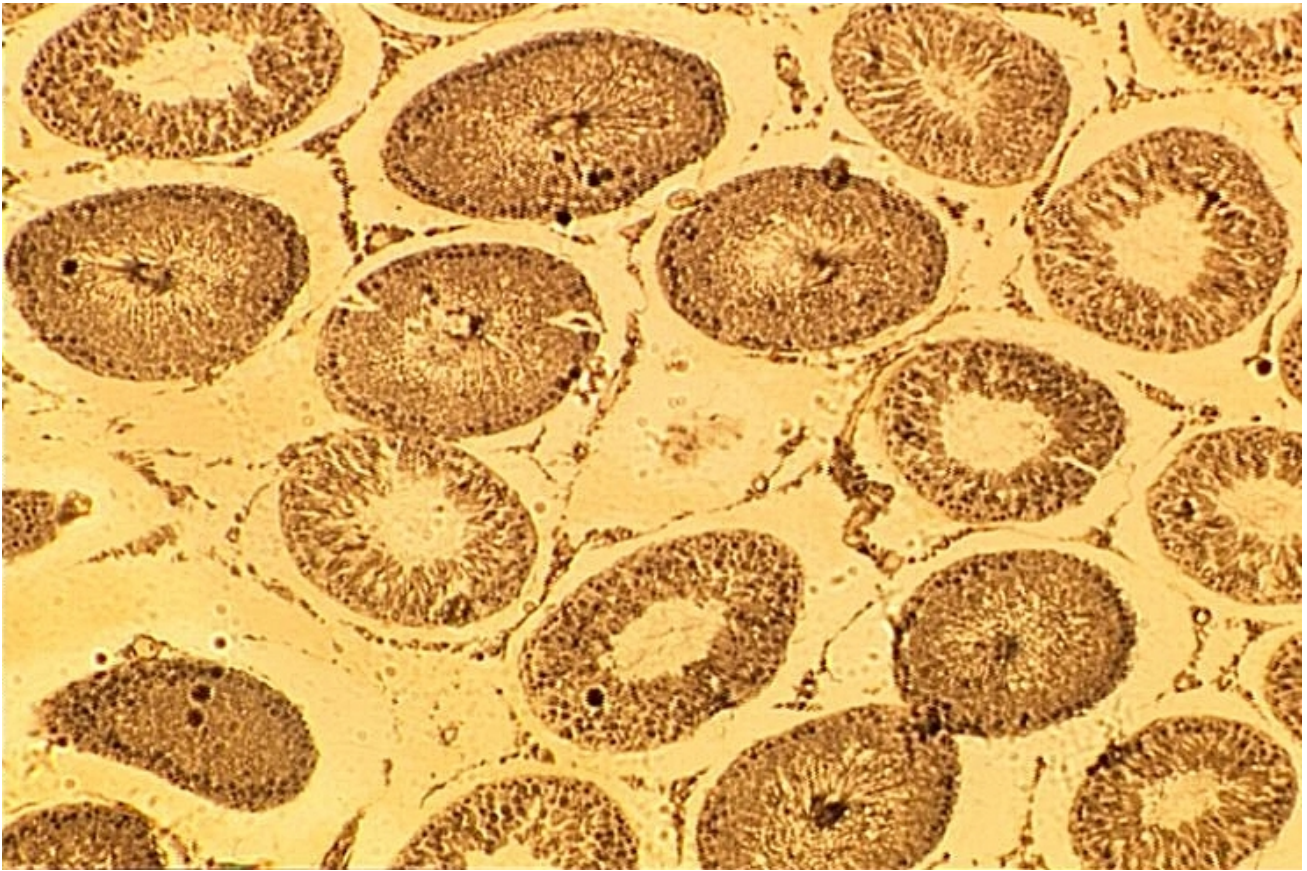


# Coupe fine de testicule

© Inserm



Le phénotype sexuel de l'adulte se caractérise d'abord par les caractères sexuels primordiaux, c'est-à-dire par la présence des gonades, mais aussi par les caractères sexuels primaires (le tractus génital à l'exception des gonades) et secondaires (dimorphisme sexuel, comportements sexuels) qui se développent à la puberté. Les glandes reproductrices – ovaires chez la femme et testicules chez l'homme – produisent les gamètes et des hormones.

Le cliché, photographié au microscope optique, présente une coupe fine de testicule de mammifère adulte. Le testicule est formé principalement de tubes séminifères dans la paroi desquels se forment en permanence les gamètes mâles ou spermatozoïdes. Ces derniers sont ensuite évacués vers l'extérieur par des canaux déférents. Entre les tubes séminifères se trouvent des cellules endocrines, les cellules interstitielles ou cellules de Leydig, qui produisent l'hormone mâle : la testostérone. Chez l'adulte, la testostérone est nécessaire au maintien des caractères sexuels primaires et secondaires.

© 2000-2019, rue des écoles