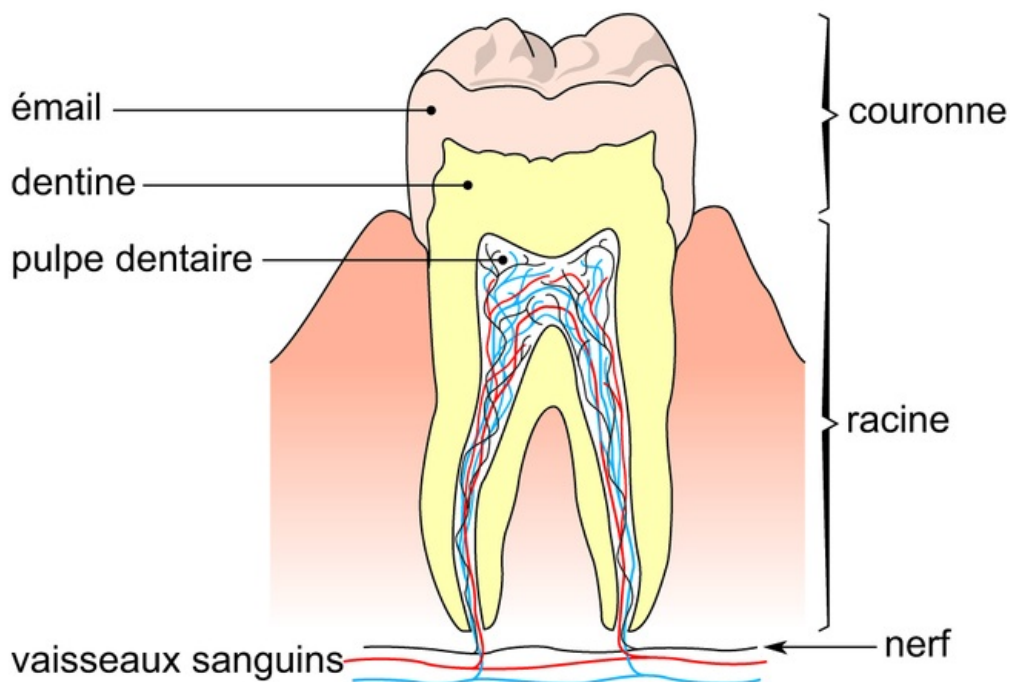


Coupe en long d'une molaire saine



Les dents sont implantées, au niveau de leurs racines, dans des cavités des mâchoires. Elles comportent également une partie visible : la couronne.

La coupe d'une dent montre, de l'extérieur vers l'intérieur :

- l'émail superficiel (partie dure) ;
- la dentine (partie plus profonde et également dure) ;
- la pulpe dentaire, vivante, comportant nerf et vaisseau (partie centrale).

Chaque type de dent assure une fonction précise : les incisives coupent les aliments, les canines les déchirent, tandis que les prémolaires et les molaires les broient.

Les dents interviennent donc dans le premier temps de la digestion par la mastication qui facilite le travail de brassage de l'estomac et de l'intestin.