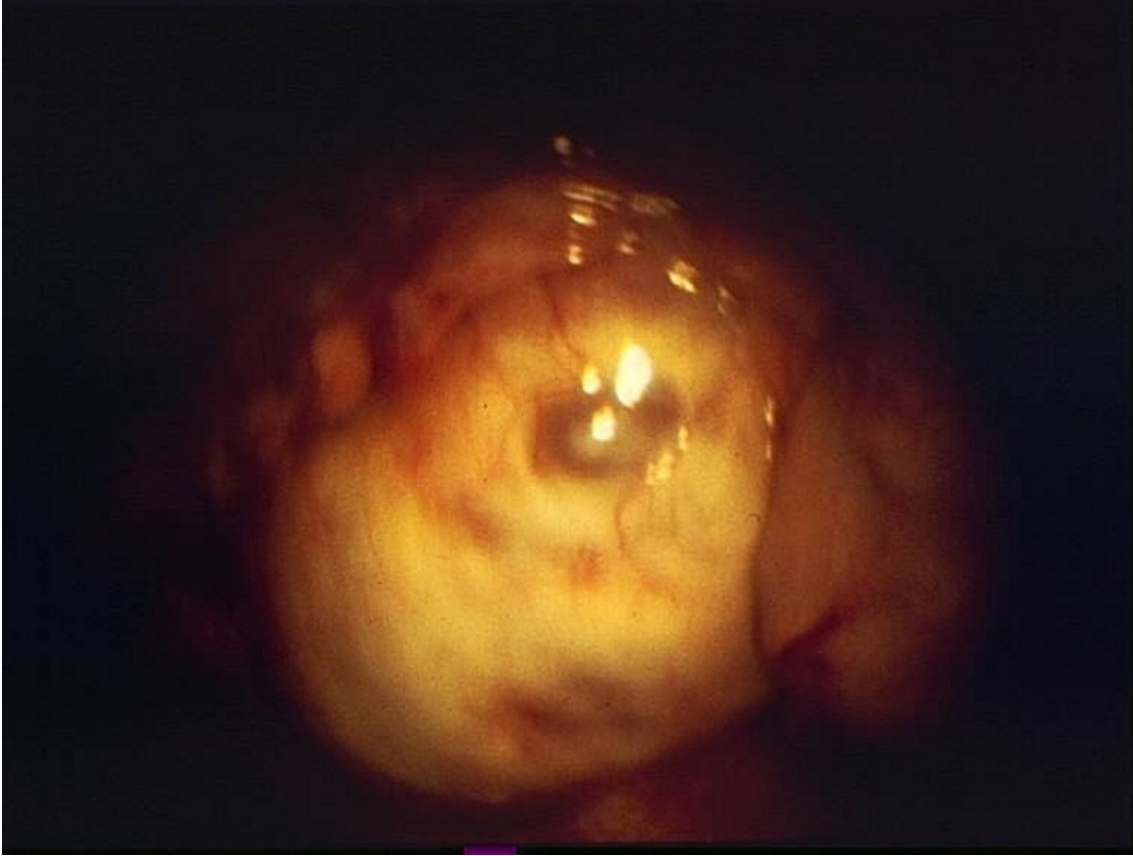


# Follicule mûr observé en coelioscopie

© Inserm



L'émission du gamète femelle, autrement dit l'ovulation, se produit à la fin de la phase folliculaire lorsque le follicule ovarien est mûr (follicule de Graaf). Le follicule mûr est visible à l'œil nu à la surface de l'ovaire comme le montre le cliché obtenu par coelioscopie, c'est-à-dire par l'intermédiaire d'une fibre optique introduite dans l'abdomen.

L'ovulation se produit sous l'action d'un pic de LH, la décharge ovulante, qui provoque la rupture du follicule mûr. En même temps se produit la reprise de la maturation de l'ovocyte. Ce dernier, resté bloqué en prophase de la première division de méiose depuis la vie embryonnaire, termine sa première division méiotique, ce qui aboutit à la libération du premier globule polaire, et entame sa seconde division de méiose. Il reste toutefois bloqué en métaphase II jusqu'à la fécondation.

© 2000-2025, rue des écoles